

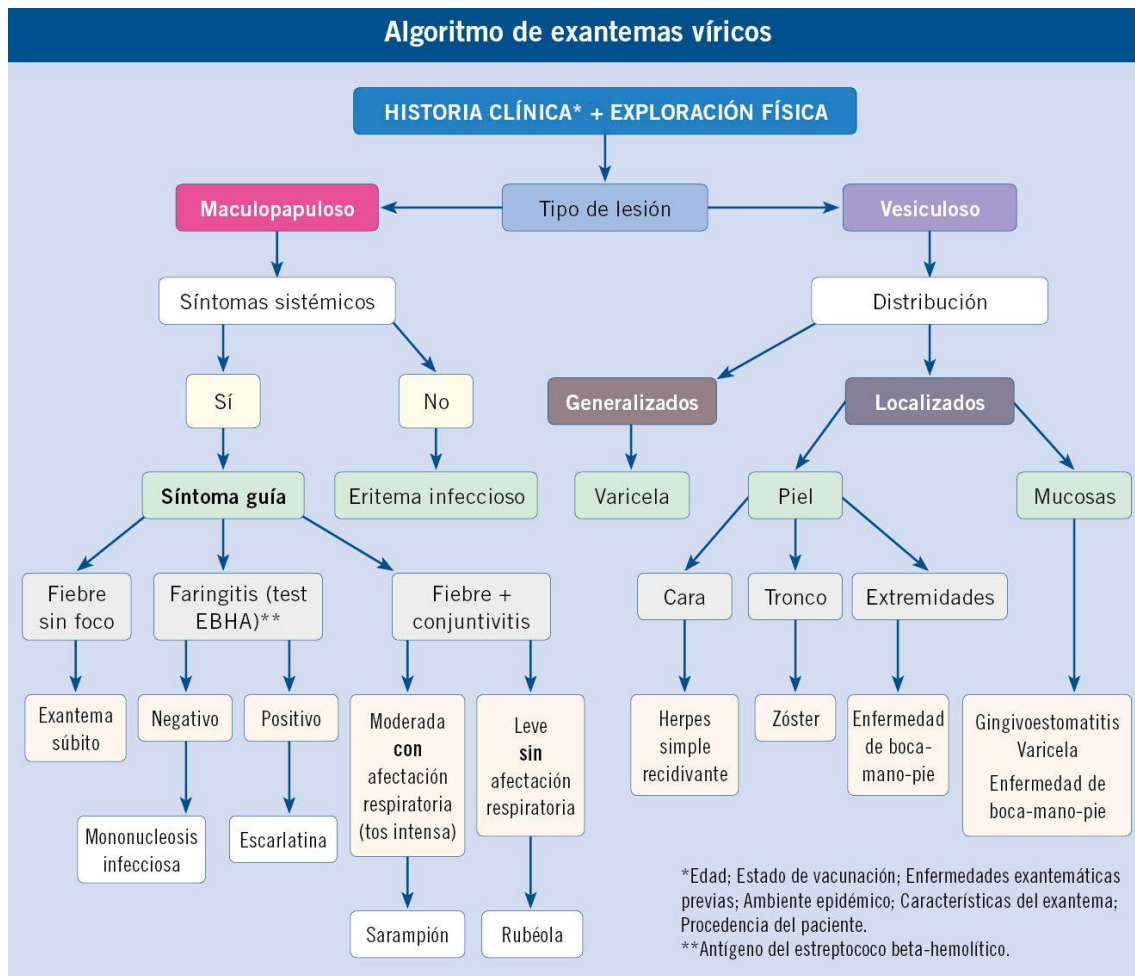
## Exantemas virales

**Tabla I. Lesiones elementales**

<i>Lesión</i>	<i>Descripción</i>
Mácula	Un área circunscrita de cambio de color en la piel sin elevación o depresión. No es palpable. Pueden ser de cualquier color
Mancha	Mácula de más de 1 cm
Pápula	Lesión superficial que hace relieve. Se toca
Placa o parche	Pápulas de más de 1 cm
Habón o roncha	Pápula edematosa transitoria (evanescente)
Nódulo	Lesión sólida, palpable, redondeada o elipsoidal que crece en profundidad. Se puede palpar, pero no se ve. Puede afectar a epidermis, dermis o tejido subcutáneo. Tamaño variable
Vesícula	Levantamiento de la piel con contenido líquido de menos de 1 cm
Ampolla	Vesícula con tamaño mayor de 1 cm
Flictena	Varias ampollas que se unen
Pústula	Vesícula con contenido purulento
Quiste	Cavidad rodeada de una cápsula. Generalmente en la dermis. Contenido variado
Absceso	Cúmulo fluctuante de pus y restos celulares, localizado en dermis o tejido subcutáneo
Petequia	Extravasación de sangre menor de 1 cm. No desaparece con la vitropresión o digotoextensión
Púrpura	Extravasación de sangre mayor de 1 cm

**Tabla II. Lesiones elementales secundarias**

<i>Lesión</i>	<i>Descripción</i>
Escamas	Fragmentos laminares de la epidermis que se desprenden por sí mismas
Costra	Resulta de la desecación sobre la superficie cutánea de exudados orgánicos. Son secreciones secas que no se desprenden por sí mismas. Amarillas: esfacelo. Negras: escara
Erosión	Pérdida de sustancia muy superficial y no lineal de parte o toda la epidermis
Excoriación	Pérdida de continuidad de la piel, generalmente superficial, que se produce de forma habitual por arrancamiento de la piel por rascado
Fisura	Grietas lineales que afectan a la epidermis y a la dermis superficial
Fístula	Trayecto anómalo que comunica la superficie cutánea con una cavidad supurativa
Úlcera	Pérdida de sustancia que afecta a la epidermis, la dermis y puede llegar al tejido celular subcutáneo
Atrofia	Lesión secundaria a la disminución o ausencia de alguno de los componentes de la piel
Cicatriz	Patrón de curación de una herida o una ulceración, ya sea traumática o inflamatoria
Esclerosis	Endurecimiento o induración circunscrito o difuso de la piel, se detecta mejor por palpación que por inspección
Liquenificación	Áreas de piel engrosada con acentuación de los pliegues cutáneos. Suele ser secundaria al rascado intenso y prolongado de la piel



**Fuente:** J. Pellegrini Belinchón\*, G. García Ron\*\*

\*Centro de Salud de Pizarrales. Salamanca. \*\*  
Centro de Salud La Rivota.  
Alcorcón. Madrid

**PEDIATRÍA INTEGRAL N°5 – JUL-AGO 2023**